

K.P. / 453 / *1958

Anamnese

- seit Jahrzehnten in regelmäßiger Behandlung
- mit feststehendem Zahnersatz im OK und UK versorgt
- in regelmäßiger prophylaktischer Behandlung
- Gesundheitszustand unauffällig, Nichtraucher

Intraoraler Befund

- Beschwerden im FZB regio 21, beginnender submuköser Taschenabszeß (v.a. frakturierten Zahn unter der Krone)
- Aufbissbeschwerden regio 16/17, u.a. freiliegende Bifurkation 16
- insuffiziente devitale Brückenanker 35 und 38 (Brückenlockerung)
- sehr gute Mundhygiene, gering Zahnstein, keine Konkremete
- sehr niedrige Lachlinie, da leicht protrudiert stehende Zähne

OPG- Befund

- V.a. cariös zerstörten resezierten Zahn 21, V.a. Fraktur
- horizontaler und vertikaler Knochenabbau im OK - SZB
- apikal beherdeter Pfeilerzahn 35

Präoperative Planung / DVT

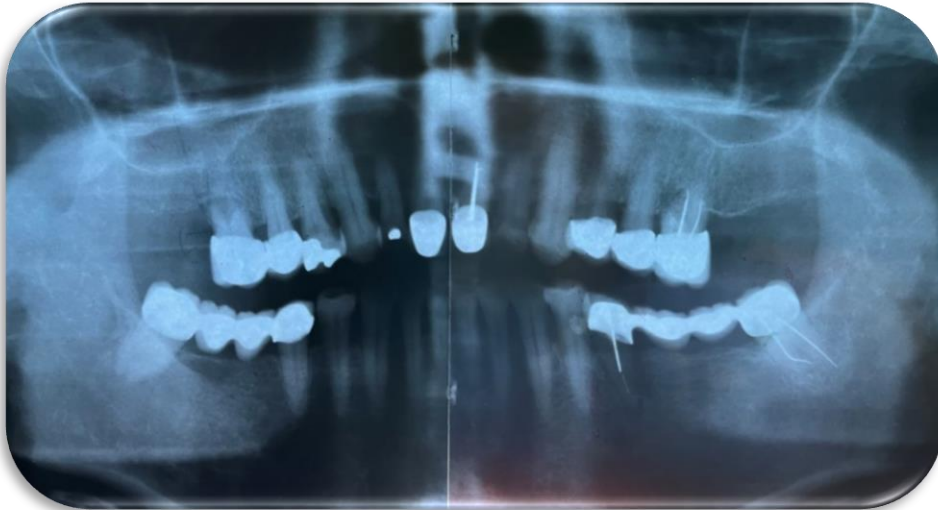
Extraktion nicht mehr erhaltungswürdiger Zähne 16,21,35,36

1. Augmentation nach Extraktion Zahn 21
2. Implantation nach Extraktion 35 und 38
3. Implantation nach Extraktion 16 mit ISL oder ESL

Patientenwunsch: kein Beschleifen der gesunden Zähne 22 und 23

Behandlungsverlauf

17.06.2015 OPG - Anfangsbefund

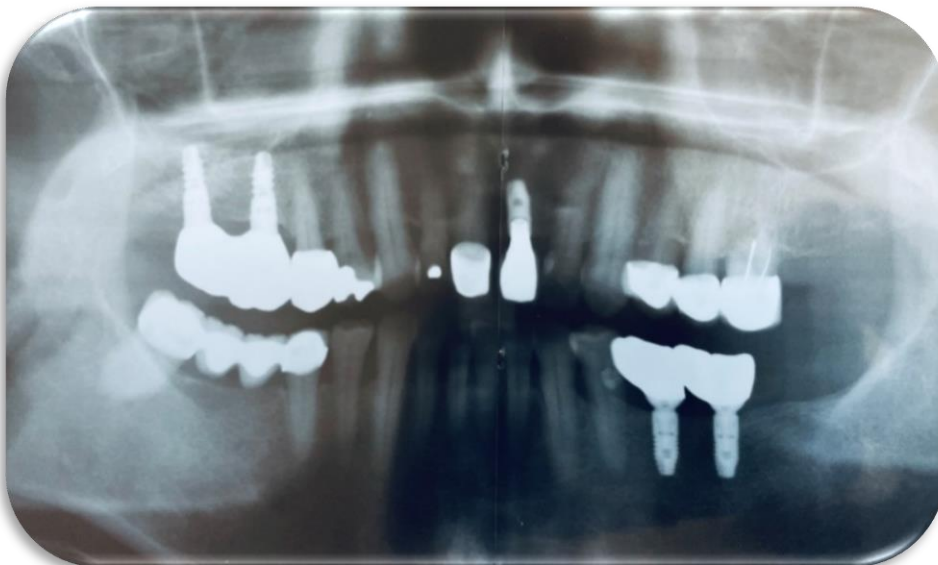


2016 ESL und Implantation regio 16 und 17 (einzeitig)

2016 **FALL 1: OK – FZG / Implantation nach Augmentation regio 21**

2017 **FALL 2: UK – SZG / Implantation in Nervnähe regio 35 und 36**

06.06.2023 OPG - Endbefund



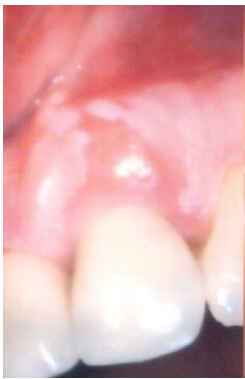FALL 1: OK – FZG / Augmentation und Implantation (zweizeitig)

DVT - Überweisungsbefunde vom 27.04.2016

Peridontaler Knochenabbau vestibulär des endodontisch behandelten Zahnes 21 bis zum apikalen Wurzeldrittel bei apikal verkürzter Wurzel, Zustand nach WSR vor Jahren

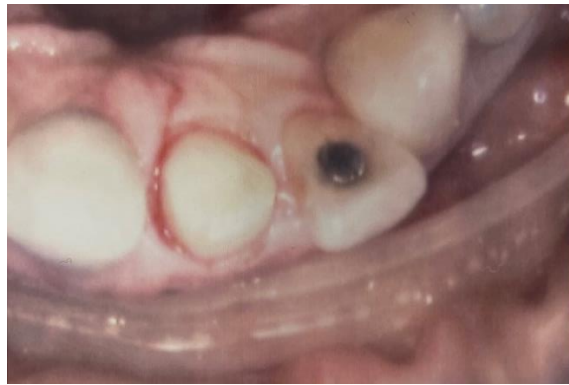26.10.2016 Planung der Extraktion eines nicht mehr erhaltungswürdigen Zahnes 21 mit fühlbarer Lockerung

Bild 1



beginnender subm.Abszeß

Bild 2

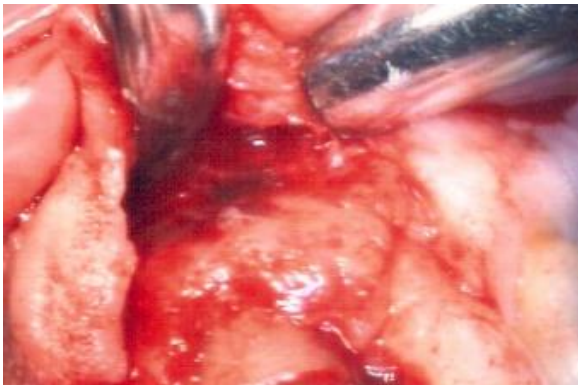

protrudiert elongierter Zahn 21 / EKR von 11

30.10.2016 Aufklärung über Alveolenmanagement vor der Implantation, Miniplastschiene mit Kunststoffzahn als Sofort -Provisorium postoperativ

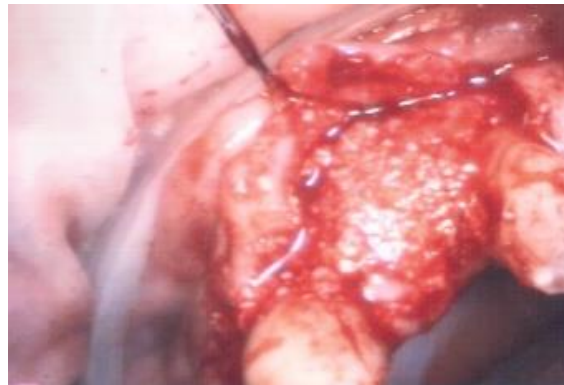08.11.2016 Extraktion **21 mit Alveolenmanagement**

Bild 3



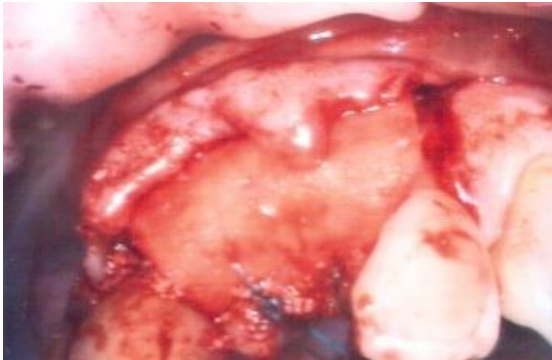frakturierte Zahn nach EKR/ Aufklappung

Bild 4



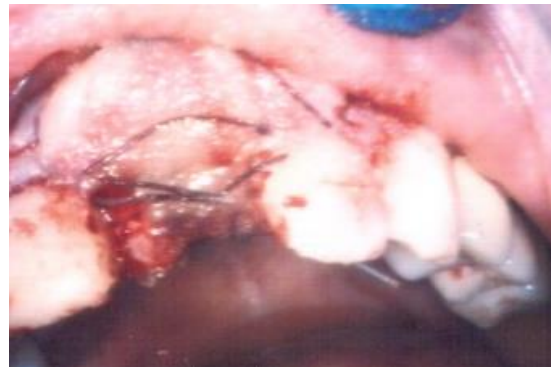BioOss nach Extraktion, Excochleation

Bild 5



Abdeckung mit Mucoderm

Bild 6



primärer Wundverschluss

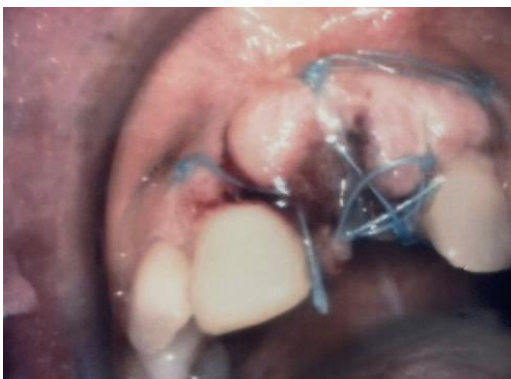Intraoperative Mitschrift

OP

- 21: - Anästhesie, Papillenschutz M-22
- Gucoperostlappen
- Ex 21 und Excochleation der Alvede
- Bro Oss len (S) festlich + Bro Wku, fremdtran + Gucodesm
- Naht (4/0 + 5/0)
- Braund-Spritz, Sokoseryl

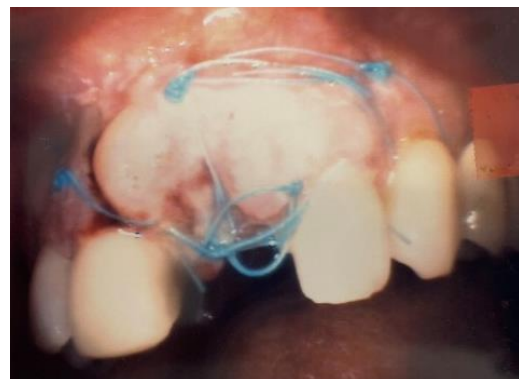Wundkontrollen

Bild 7



Ko am 09.11.2016

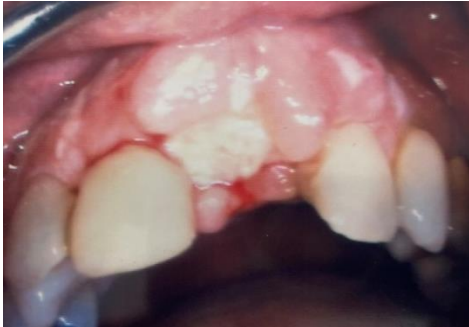Bild 8



Ko am 10.11.2016

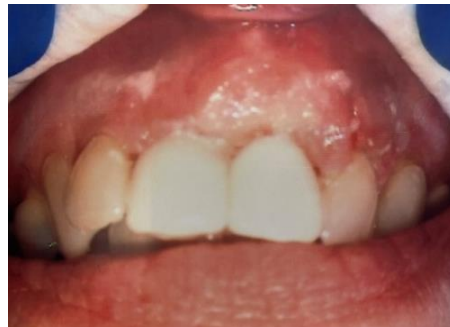16.11.2016 Zustand nach Tragen der Miniplastschiene und Nahtentfernung

Bild 9



beginnende Mucodermumwandlung

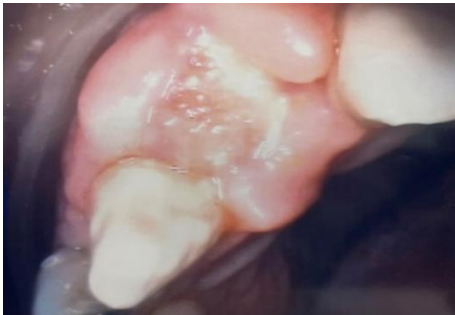Bild 10



LZP über Zahn 11 mit BZG für 21

23.11.2016 weiterer Heilungsverlauf nach Lockerung des LZP's

Bild 11

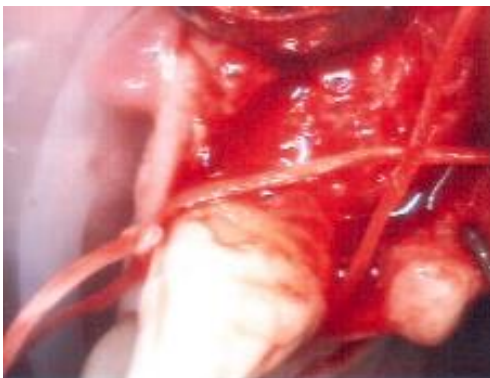


bindegewebige Umwandlung der Mucoderm

05.07.2017 erneute Aufklärung über Implantation regio 21

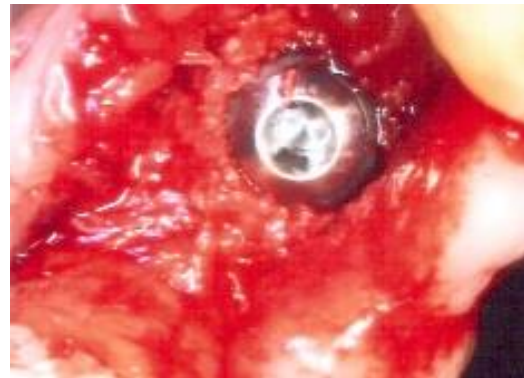
15.08.2017 Implantatinsertion 21

Bild 12



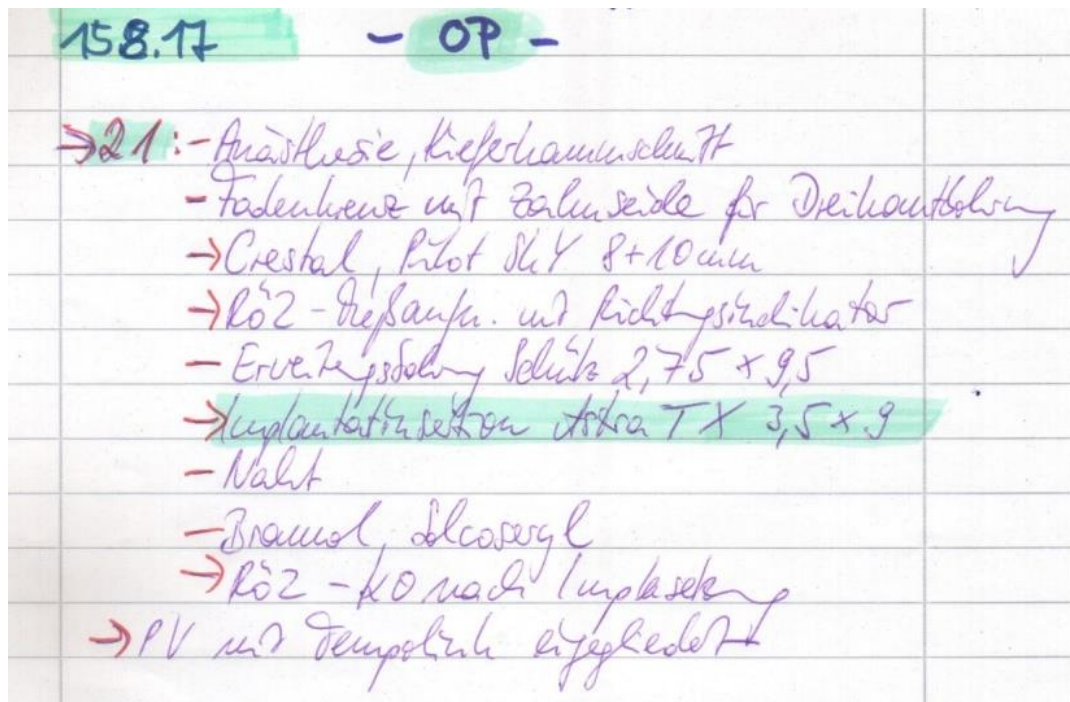
Festlegung der Implantatposition

Bild 13



Implantatinsertion mit Einheitschraube

Intraoperative Mitschrift



24.08.2017 Nahtentfernung

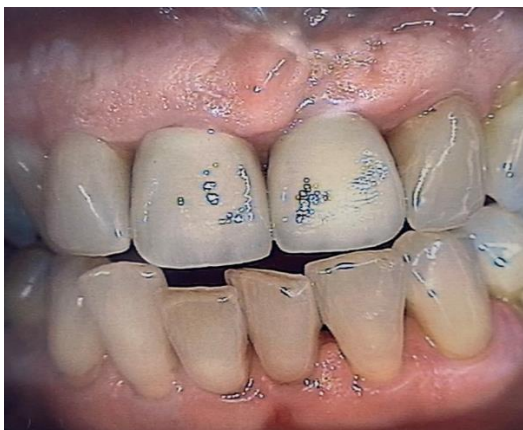
12.01.2018 Freilegung

12.02.2018 Ausformung Emergenzprofil

20.03.2018 offene Abformung

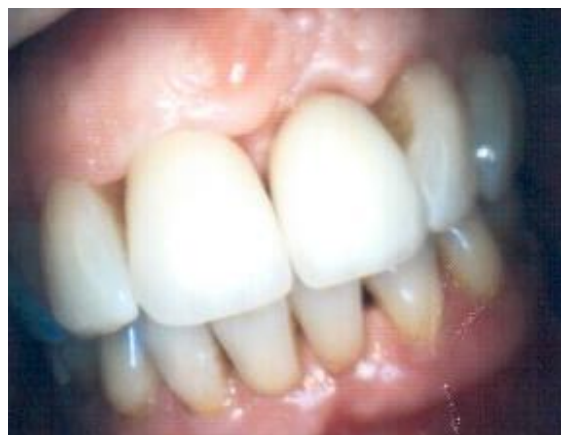06.06.2018 Eingliederung ZE

Bild 14



Eingliederung am 06.06.2018

Bild 15



Zustand nach 5 Jahren

FALL 2: UK – SZG / Implantation in Nervnähe

18.11.2020 Befund: Schmerzen regio 35 / V.a. Brückenlockerung regio 38

DVT - Überweisungsbefunde vom 27.04.2016

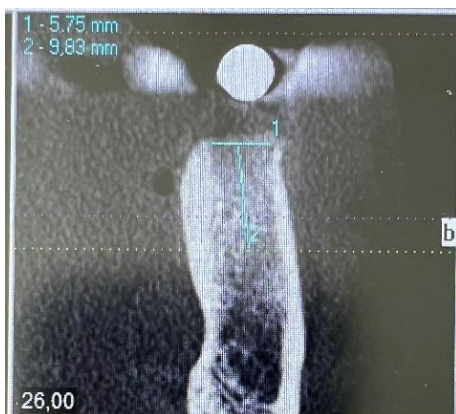- *bedingt ausreichendes Knochenangebot im OK und UK – SZB*
- *partiell nicht eindeutig darstellbare Begrenzung des Canalis mandibularis*
- *apikale Aufhellung des endodontisch behandelten Zahnes regio 35*

16.03.2021 Extraktion 35

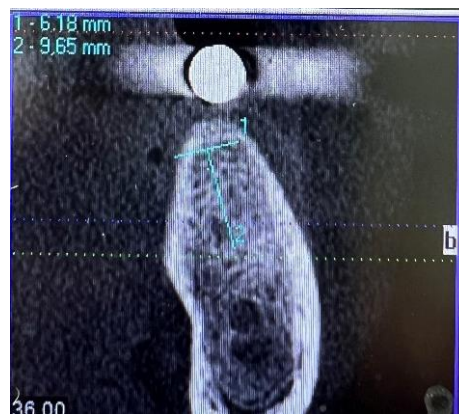27.04.2021 Extraktion 38

14.06.2021 Risikoauflärung über Nervnähe mittels DVT

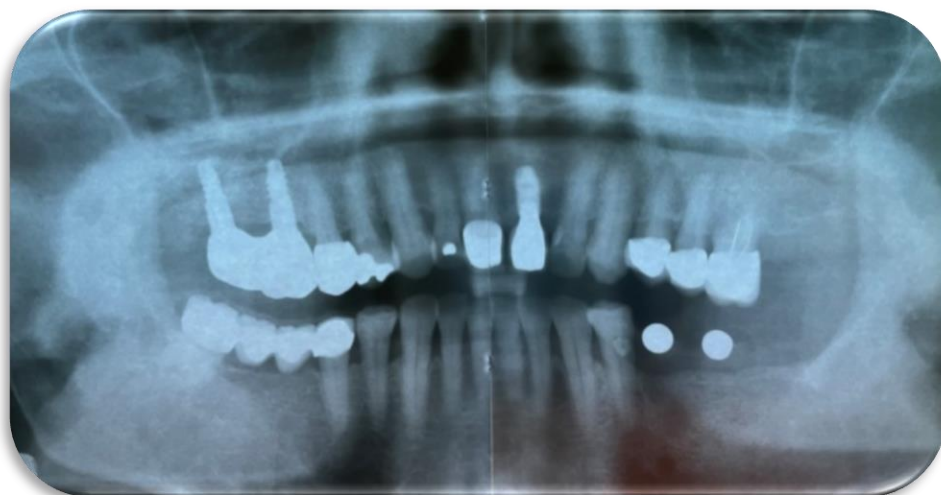
Cross-Sections / regio 35



Cross-Sections / regio 36

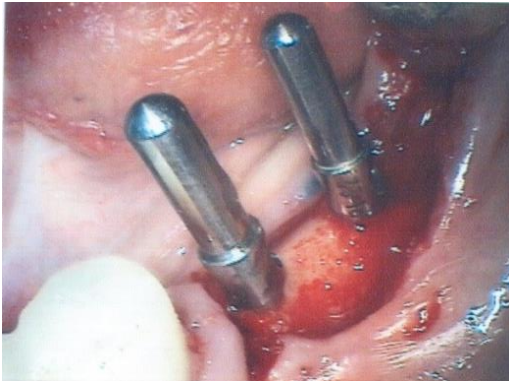

22.06.2021 **OPG** mit Orientierungsschablone



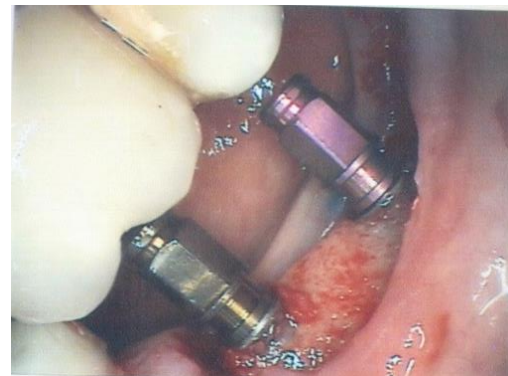23.06.2021 Implantatinsertion 35 + 36

Bild 16



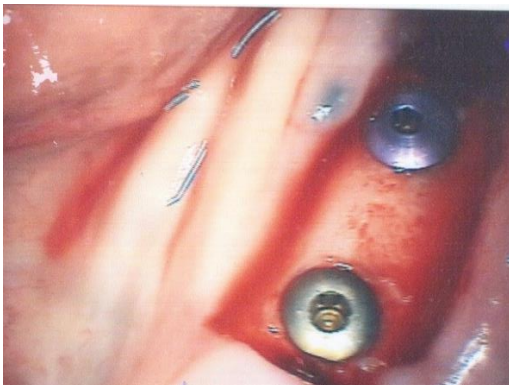
Richtungsindikatoren

Bild 17



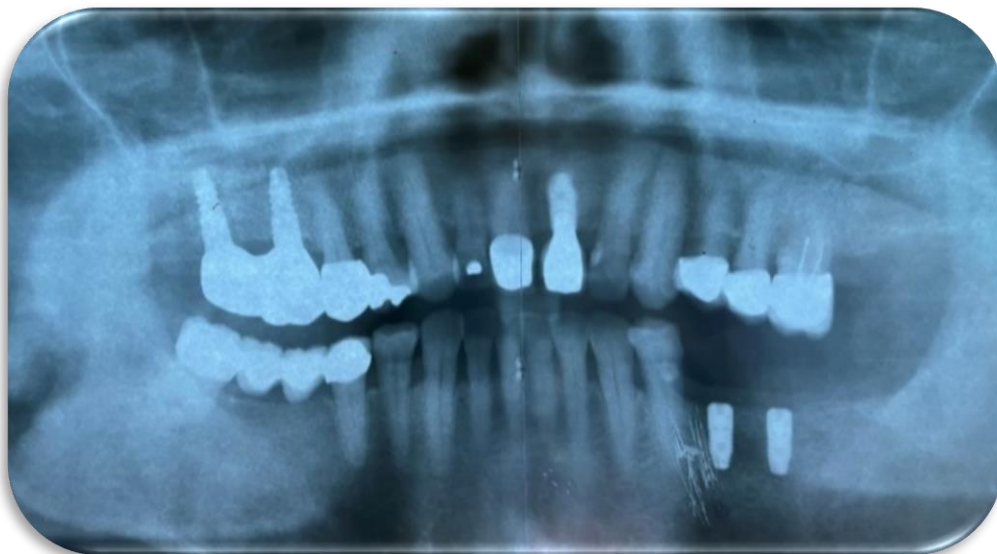Einbringhilfen

Bild 18



Einheilkappen

OPG postoperativ



Intraoperative Mitschrift

23.6.21

OP

Weite-2

→35-36: - Anästhesie, Kieferkaumuskulatur mit
Papillenschnitt bis 34/33

→35: - * sehr gut umgewandelte Knochen
- mit Bohrmaschine Positionsbolung
mit Dreihaut
- Crestal, Pilot 10mm, SkY Ø3,5x10
→ Implantationssektion Astra EV 3,6x9
+ Einheitschraube

→36: - Knochenglatte mit Knochenentwurf
mit Microst-Safransprayer
- Positionsbolung mit Bohrmaschine mit
Dreihaut
- Crestal, Pilot 10mm, SkY Ø3,5x10
→ Implantationssektion Astra EV 3,6x9
+ Einheitschraube

→35-36 → Naht (5/0)
→ Braunol, Dolcoseryl
→ OPG

07.07.2021 Nahtentfernung,

02.09.2021 Freilegung, 09.09.2021 Ausformung

28.09.2021 offene Abformung

30.11.2021 Eingliederung ZE

